Lane Medical Library

Zwei Fälle von (angeborenem) Lipom der männlichen Brustdrüse und Fusssohle.

Inaugural-Dissertation

zur

Erlangung der Doctorwürde

in der

Medicin, Chirurgie und Geburtshülfe,

welche

nebst beigefügten Thesen

mit Zustimmung der Hohen Medicinischen Facultät der Universität Greifswald

am

Dienstag, den 31. Juli 1883,

Vormittags 12 Uhr

öffentlich vertheidigen wird

Stanislaw Belakowicz,

pract. Arzt

aus der Provinz Westpreussen.

Opponenten:

B. Zielinski, cand. med.
J. Biziel, cand. med.
M. Hoppe, cand. med.

Greifswald.
Druck von Julius Abel.
1883.

Digitized by the Internet Archive
in 2026

https://archive.org/details/IA40153715_0463

Seinen theuren Eltern

und

dem lieben Onkel Ignatz Tucholka

auf Graboszewo bei Strzalkowo

als geringes Zeichen

der Liebe und Dankbarkeit

gewidmet

vom

Verfasser.

Im Laufe dieses Semesters wurden in der hiesigen chirurgischen Klinik zwei Fälle von grösseren Lipomen bei kleinen Kindern an seltenen Fundorten vom Prof. Vogt vorgestellt und durch Operation beseitigt. Bei der Thatsache, dass einerseits solche Fälle von grossen Lipomen in frühester Kindheit an und für sich seltener zur Beobachtung gelangen und andererseits ebenso selten gerade an den hier in Frage kommenden Stellen umfangreichere Fettgeschwülste zur Entwickelung kommen, ist es wohl gerechtfertigt, mit einer Veröffentlichung dieser beiden Fälle die bisher nach unserer Kenntniss nur spärliche einschlägige Casuistik zu bereichern.

In dem ersten Falle handelt es sich, wie die nach der photographischen Aufnahme angefertigte Abbildung zeigt, um eine umfangreiche Entwickelung der linken Brustdrüse bei einem kleinen drei Jahre alten Knaben. Die linke Brustdrüse bot völlig das Bild einer der Pubertätsentwickelung entsprechend ausgebildeten weiblichen Mamma, so dass auf den ersten Blick es scheinen musste, als ob hier ein Fall vorläge, bei welchem es sich um eine anomale Entwickelung der männlichen Brustdrüse handle, bei der durch

Hypertrophie des drüsigen Organes es zur Ausprägung des weiblichen Typus gekommen war. Man hätte hiernach annehmen können, da, wie gesagt, die Brustdrüse auch bei der Palpation durch Fühlbarkeit einzelner Lappen einer normalen jungfräulichen Mamma glich, dass es sich etwa um den seltenen Fall von „einseitiger Gynaekomazie“ handle. Die Anamnese ergab allerdings, dass das Kind mit scheinbar gleicher Entwickelung der Brustdrüsen geboren sei, die stärkere Ausbildung der linken Mamma aber bald näher zu Tage getreten sei und nun im Laufe von zwei Jahren sich bis zu der auf dem Bilde kenntlichen Differenz ausgeprägt habe. Die andere Brust war vollständig normal dem Alter des Knaben entsprechend ausgebildet. Am übrigen Körper fanden sich keinerlei Anomalien vor, die etwa an weiblichen Typus hätten erinnern können.

Die auf Wunsch der Mutter vorgenommene Exstirpation der Mamma zeigte, dass es sich bei der entfernten Brustgeschwulst lediglich um ein einfaches Lipom der Mamma handelte.

Der Wundheilungsverlauf war unter dem antiseptischen Occlusivverband ein völlig normaler, so dass das Kind nach Verlauf von zehn Tagen mit einem schmalen, schräg verlaufenden Narbenstreifen an Stelle der früheren Geschwulst geheilt entlassen werden konnte.

Ich habe mir nun die Aufgabe gestellt, durch eine Untersuchung der mir zugängigen Litteratur analoge Fälle angeborenen Lipoms der Brustdrüse, oder

doch wenigstens bald nach der Geburt hier zur weiteren Entwickelung gelangenden Fettgeschwülste aufzufinden. Ferner glaubte ich bei der erwähnten Aehnlichkeit, welche das klinische Bild unseres Patienten mit der Entwickelung der weiblichen Brustdrüse zeigt, der Frage näher treten zu müssen, ob Fälle von einseitiger Gynaekomastic beschrieben sind, bei denen allein das äussere Bild der Geschwulst zur Wahl dieser Bezeichnung Anlass gab, während eine anatomische Untersuchung der Mamma nicht Statt fand.

Im Hinblick auf unseren Fall würde dann für derartige Beobachtungen die Annahme gerechtfertigt erscheinen, dass es sich hierbei möglicherweise auch um eine Lipomentwickelung gehandelt habe und nicht um eine wirkliche anomale Ausbildung einer weiblichen Mamma beim männlichen Individuum.

Ich lasse daher einen Ueberblick der Angaben aus der mir zugänglichen Litteratur folgen und zwar in Rücksicht auf die drei Punkte:

1. Die Lipom-Entwickelungen der Mamma.
2. Hypertrophie der Mamma (da nach rein äusserem Befunde unser Fall auch einem solchen Zustande im Bilde entsprochen haben würde).
3. Die sogenannte Gynaekomazie.

Lipome in der Mamma gehören schon an und für sich zu seltenen Befunden. Ueber das Vor-

kommen der Lipome überhaupt gibt Bokitansky[1]) nur kurze Auskunft: „Das Lipom kommt vorzüglich im subcutanen Bindegewebe, zumal dort, wo sich im normalen Zustande gerne grössere Mengen Fettes anhäufen, z. B. am Gesässe, an den Schenkeln, am Rücken und Nacken, in der Schultergegend; zuweilen jedoch auch in weniger fettreichen Gegenden, z. B. unter der behaarten Kopfhaut, wo es, wie andere Geschwülste in der Nähe des Knochens, neben Atrophie durch Druck zuweilen auch Knochenwucherung veranlasst, vor. Ausserdem in den submucoesen Zellschichten des Magens, des Darms, selbst der Bronchien, im subserösen Bindegewebe, zumal des parietalen Blattes seröser Säcke, z. B. der Pleura, des Peritonaemus, selbst unter dem Endocardium, ferner auf der Innenfläche der dura mater, im Ependyma der Hirnventrikel". In Betreff der lipomatösen Hypertrophie der Mamma äussert er sich nur dahin[2]): „Hypertrophie des Fettgewebes kommt besonders in den reiferen Jahren, gemeinhin bei überhaupt fettleibigen Frauenspersonen vor, und erreicht zuweilen einen solchen Grad, dass die Mamma zu einem monströsen hängenden Lipom degenerirt erscheint".

Velpeau[3]) (Lipômes) gibt an, dass er mehrfach Lipome der Mamma beobachtet habe, welche

---

[1]) Lehrbuch der pathologischen Anatomie. I. Bd. III. Auflage. Wien 1855. S. 186.

[2]) a. a. O. III. Bd. Wien 1881. S. 526.

[3]) Traité des maladies du sein. Paris 1854. S. 246.

völlig die Charaktere der Lipome an anderen Körpergegenden darboten. Er hebt besonders hervor, dass es oft schwierig ist, die Differentialdiagnose von Cysten, Adenomen, Fibromen oder nach seiner Bezeichnung Encephaloiden zu machen. Indem er selbst zwei Fälle mit erfolgreicher Exstirpation der Geschwulst beschreibt (a. a. O. S. 248, 249) gibt er an, dass diese Geschwülste meist keinen erheblichen Umfang erreichen sollen. Er unterscheidet ein oberflächliches und ein tiefes Lipom und empfiehlt für beide Exstirpation.

Billroth[1]) sagt: „Es bleibt bei den wenigen Fällen, welche als Lipome der weiblichen Brust beschrieben sind, immer noch zweifelhaft, ob sie wirklich in dem die Drüsenläppchen zusammenhaltenden Bindegewebe entstanden sind oder sich alle hinter oder dicht neben der Drüse im lockeren Zellgewebe entwickelten und die Drüsensubstanz vor sich her schoben; in einigen Fällen ist dies sehr bestimmt so angegeben."

Einen solchen Fall von kolossaler Lipomentwickelung bei einer 34 jährigen Frau hat Hegetschweiler[2]) ausführlich beschrieben. Billroth führt denselben (a. a. O. S. 46) an und erwähnt ausserdem den Fall von Astley Cooper[3]) woselbst es sich um ein retromammäres Lipom im Gewichte von 14 Pfund 10 Loth handelte, dessen Praeparat im Museum des St.

---

[1]) Die Krankheiten der Brustdrüsen. Stuttgart 1880. Chirurgie von Billroth und Lücke. Lieferung 41. S. 45.

[2]) Ueber das Lipom der Mamma. Inaugural-Dissertation. 1865.

[3]) Chirurgische Vorlesungen. Bd. I. S. 372.

Thomasspitals in London aufbewahrt wird. Ferner citirt Billroth die zwei Fälle von Velpeau, welche wir bereits erwähnten und schliesst dann mit den Worten: „Die bisher beobachteten Fälle haben sich am Ende des zweiten Decennium bei sonst nicht besonders fetten und starken, sondern eher gracil gebauten Frauen entwickelt. Das Wachsthum war von mittlerer Geschwindigkeit, nicht gar so langsam in Rücksicht auf die bis zur Operation erreichte Grösse. Die Diagnose wird nur selten sicher zu stellen sein".

Albert[1]) erwähnt den Fall von Billroth und setzt hinzu: „Einige Fälle von Lipom hat Velpeau angeführt; sie sind so ausserordentlich selten, dass ihre blosse Erwähnung genügen kann."

Emmert[2]) gibt betreffend die Mammalipome Folgendes an: „Bei den Fettgeschwülsten (Cooper, A. Chirurg. Vorles. Bd. II. 1826. S. 177) findet sich die Fettanhäufung bald im ganzen Umfange der Drüse und zwischen den einzelnen Lappen derselben, so dass der Zustand von Fetthypertrophie kaum zu unterscheiden ist; bald nimmt die Fettanhäufung vorzüglich das unter der Drüse befindliche Bindegewebe ein, und jene liegt auf der Oberfläche des Lipoms; oder es bildet die Fettgeschwulst im Umfange der Brust eine von dieser gesonderte Masse, wodurch jene nach irgend einer Seite hin mehr oder weniger verdrängt wird.

---

[1]) Lehrbuch der Chirurgie und Operationslehre. II. Band. II. Auflage, Wien und Leipzig 1881. S. 197.

[2]) Lehrbuch der Chirurgie. III. Bd. II. Aufl. Stuttgart 1862. S. 39

Bisweilen erreichen diese Fettgeschwülste ein sehr bedeutendes Volumen, wodurch sie in hohem Grade lästig werden. Auch diffuse Lipome mit Verbreitung über Hals, Schultern und obere Extremitäten sind hier beobachtet worden. — Bei der Exstirpation dieser Geschwülste ist entweder die ganze Brust, jedoch immerhin mit zur Wundvereinigung ausreichender Hautersparniss, vorzunehmen, oder man kann die Drüse sammt der überliegenden Haut belassen, was nicht bloss bei seitlich von der Brust gelegenen Lipomen thunlich ist, sondern auch bei unter der Brustdrüse befindlichen Fettanhäufungen, indem man nach Dieffenbach (Bécourt bei Lèbert a. O. S. 289) die untere Hälfte der Brust mit einer Incision umkreist und den Tumor zuerst von dem Brustmuskel und dann von der Drüse ablöst. A. Cooper exstirpirte einer Frau Smith eine Fettgeschwulst, welche 14 Pfund 10 Loth wog und hinter der Brustdrüse lag. Das Präparat befindet sich im Museum des St. Thomasspitals. Der Schnitt hatte 32″ im Umfang. Die Operirte wurde schnell hergestellt.“

In den Lehrbüchern von Koenig, Hueter, Strohmeyer finden wir nur das Vorkommen der Mammalipome erwähnt. Der Letztere[1]) sagt: „Lipome in der Umgebung der Brustdrüse können dieselbe emporheben, so dass man sich bei der Exstirpation des Lipoms genöthigt sieht, die Brustdrüse abzulösen

[1]) Verletzungen und chirurgische Krankheiten des Rumpfes. Freiburg. 1867. S. 521.

und hinterher wieder anheilen zu lassen.“ Auch Hueter[1]) hebt diese retromammalen Lipome besonders hervor.

Von Virchow werden einzelne Fettgeschwülste der Mamma als capsulaere Lipome bezeichnet: „Virchow selbst hebt hervor, dass es sich bei dieser Wucherung, die man nach ihrem äusseren Ansehen häufig als Hypertrophia mammae beschrieben und welche zwanzig bis dreissig Pfund schwere Geschwülste bilden kann, in Wahrheit um eine Polysarcie der Brust handelt, welche von der Bildung wirklicher umschriebener Lipome dieser Gegend zu unterscheiden ist.“

Bei der Hypertrophie der Brustdrüsen gibt Strohmeyer a. a. O. S. 520 an, dass in einzelnen Fällen das Gewicht der Brüste den dritten oder vierten Theil des Körpergewichts betragen; der Inhalt sei verschieden insofern die Hypertrophieen in einigen Fällen das subcutane Fettpolster, in anderen das Bindegewebe betrifft, während der vorherrschende Inhalt der meisten das hypertrophische Drüsengewebe selbst ist.

Foerster[2]) erwähnt unter dem Capitel: „Uebergrosse Bildung einzelner Glieder und Organe. Angeborene Hypertrophie“ auch die angeborenen Hypertrophieen der Mamma, äussert sich aber nur kurz dahin:

---

[1]) Grundriss der Chirurgie. II. Hälfte. Leipzig, 1882. S. 377.

[2]) Die Missbildungen des Menschen. Atlas und Text. Jena, 1865. II. Aufl. S. 52.

„Alle diese angeborenen Vergrösserungen sind in der Regel nicht sehr bedeutend und werden nur dann zuweilen wichtig, wenn sie nach eingetretenem Wachsthum des Kindes noch mehr zunehmen und so bleibend werden, wie es z. B. bei Hypertrophie der Zunge, der Schilddrüse in manchen Fällen geschieht. Eine nähere Beschreibung dieser Formen ist an diesem Platze unnöthig, da sich diese angeborene Hypertrophie übrigens nicht von der erworbenen unterscheidet.“

Bardeleben[1]) schreibt unter dem Capitel: „Hypertrophie der Brustdrüse.“ „Hypertrophie des Fettgewebes der Mamma in einem störenden oder gar bedenklichen Grade ist selten. Erstreckt sie sich auf den gesammten Panniculus adiposus über der Mamma, so ist chirurgische Hülfe kaum möglich; eingreifende innere Mittel zu reichen wäre mindestens unvorsichtig. Ist die Fettanhäufung auf einzelne Stellen beschränkt, so verhalten sich Diagnose und Therapie wie bei dem Lipom anderer Körpertheile. Auch hinter der Mamma kommen Lipome vor. Diese drängen die Brustdrüse, analog den ebenda beobachteten Abscessen (vgl. pag. 570), vor sich her und heben sie gleichsam vom Thorax ab. Die Exstirpation wird, nach Dieffenbach, in der Art gemacht, dass man die Brustdrüse mit einem am unteren Rande geführten halbkreisförmigen Schnitte ablöst und nachher wieder anheilen lässt.“

---

[1]) Lehrbuch der Chirurgie und Operationslehre. III. Band. Berlin, 1875. S. 374.

Bei John Birkett:[1]) „Hypertrophy Of The Adipose Tissue And Steatoma“ finden wir, dass Hypertrophieen der Mamma beruhend auf Fettwucherung beschrieben sind von Cooper, Brodie, Guthrie, Warren. Die pathologische Entwickelung von Fettgewebe hatte Platz gegriffen: „behind the gland, around it, within its fascial envelope, or between the lobes.“ Was die Zeit dieser lipomatoesen Hypertrophieen anbetrifft, so fand er dieselben im Zeitraum vom 20. bis 30. Lebensjahr und führt fünf Fälle (S. 163) von Lebert, Cooper, Brodie, Warren an.

In der ausführlichen Monographie desselben Verfassers finden wir S 254 auch die Beschreibungen der als Gynecomazia (*Γυνή, Μαζός*) bezeichneten Entwickelung einer ausgebildeten Mamma bei männlichem Geschlecht. Aus der Beschreibung selbst geht aber hervor, dass es sich hier thatsächlich um eine typische Entwickelung von Drüsengewebe in umfänglichster Weise handelt.

Bei Emmmert a. a. O. S. 37 lesen wir im Capitel: „Vergrösserung der männlichen Brustdrüse (Gynaekomastie) (Lit. Bédor, Gaz. médic. de Paris 1836 No. 44 Octob.). „Eine Vergrösserung der männlichen Brustdrüse kommt theils angeboren (Fall von Hiller, Preuss. Vereinsz. 1844 Nr. 43), theils erworben vor und stellt sich im letzteren Falle bald zur Zeit der Pubertätsentwickelung (Gazette des Hôpitaux 1849

[1]) The Diseases of The Breast. London, 1850. S. 161.

No. 140) bald in verschiedenen Lebensperioden in Verbindung mit besonderen Krankheitsverhältnissen ein, wohin nach den Fällen von Gorham (Lond. med. Gaz. Vol. XXVI p. 659) und Gorringe (Prov. Journ, III. 1846, 18) besonders Verletzungen des Rückenmarkes mit folgender Atrophie der Hoden gehören. In den meisten Fällen scheint die Vergrösserung nur auf Hypertrophie des Fettbindegewebes zu beruhen, zuweilen jedoch zeigt die Drüse eine der weiblichen ähnliche Ausbildung mit grösserem Hof und vorstehender Warze selbst auch mit Absonderung von Milch (Fall von Schmetzer, Württemberg. Correspondenzblatt Bd. VI No. 33). Mit der Hypertrophie der Drüse ist öfters eine weibliche Bildung des ganzen Körpers verbunden (Fall von Knaffl, Oesterr. medicin. Jahrb. Bd. XIX S. 3). — Selten erreicht dieser Zustand einen solchen Grad, dass chirurgische Hülfe nothwendig wird, welche übrigens in ähnlicher Weise, wie bei der Hypertrophie der weiblichen Brüste geleistet würde. Petrequin (Gaz. méd. Par. 1837 No. 42) hat einen Fall von Exstirpation hypertrophischer Männerbrüste mitgetheilt. Ein Mann von 45 Jahren und starkem Körperbaue hatte Brüste, welche wie Kürbisse herabhingen; sie wurden abgetragen und erwiesen sich bei der Section als Zellgewebswucherungen."

Wir sehen also, dass selbst diejenigen Fälle, bei denen es sich um eine einseitige Vergrösserung der Brustdrüse der Mamma beim Knaben handelt, im Allgemeinen durchaus selten sind, ganz abgesehen davon,

ob es sich im gegebenen Falle um sogenannte Gynaekomazie, um eine Hypertrophie oder um Lipombildung handeln mag.

Ebensosehr müssen wir aber nach unserer Zusammenstellung, welche wir aus der Litteratur gewinnen konnten, es im Ungewissen lassen, in welche dieser Rubriken jeder einzelne Fall einzureihen ist, da, wie erwähnt, nur für die Minderzahl die genaue pathologisch-anatomische Untersuchung vorliegt.

Eine zweite Frage bleibt zu erörtern, wie weit wir berechtigt sind unseren Fall als angeborenes Lipom der Mamma zu bezeichnen.

Die Mutter gibt an, dass sie einige Wochen nach der Geburt eine Vergrösserung an der linken Brustdrüse bemerkt habe, dieselbe soll sodann langsam, aber stetig zugenommen haben und sei besonders im letzten halben Jahr im Wachsthum aufgefallen. Es könnte sich also um ein kleines angeborenes Lipom gehandelt haben, welches erst durch das fortschreitende Sichvergrössern die Aufmerksamkeit der Angehörigen erregt hat. Zweifellos bleibt ja, dass die Geschwulstbildung in der Mamma schon längere Zeit vor dem Termine bestanden haben muss, ehe dieselbe auch für Auge und Hand des Laien erkennbar war.

Wir dürften also hiernach ebenso berechtigt sein, den Beginn der Entwickelung des Lipoms in diesem Falle vor die Geburt des Kindes zu verlegen und also annehmen, dass es sich hier wirklich um ein angeborenes Lipom der Mamma handelt.

Wir müssen allerdings anerkennen, dass Analogieen in diesem Punkte die Beobachtung congenitaler Lipome schwer nachzuweisen sind. So mannigfach wir auch in der Litteratur Fälle von angeborenen Fett-Geschwülsten mitgetheilt finden, so handelt es sich dabei wohl ausnahmslos nicht um abgegrenzte oder gar abgekapselte wirkliche Lipome, sondern entweder um mehr oder weniger begrenzte lipomatöse Degenerationen und Geschwulstbildung der Haut und des Unterhautbindegewebes, sogenannte Fetthaut-Geschwülste, die einerseits in ihrer Entwickelung mehr den Charakter elephantiasisartiger Processe bieten, andererseits in ihrem histologischen Verhalten mehr zu den Angiomen gehören und dann als Angioma lipomatodes aufzufassen sind. Diese letzteren können dann schon äusserlich sichtbar als Gefässgeschwülste sich kenntlich machen und wurden unter dem älteren Namen des Naevus lipomatodes wiederholt beschrieben. (Vgl. hierüber unsere Erörterungen weiter unten über den zweiten Fall.)

Nach Allem müssen wir also den Befund bei unserem kleinen Patienten sowohl was den Sitz der Geschwulst als die Zeit der Entwickelung anbetrifft, als einen der Beachtung wohl in vollem Maasse werthen betrachten.

Unser zweite Fall betrifft ein Lipom der Fusssohle, welches im Juli dieses Jahres in der chirur-

gischen Poliklinik vom Prof. Vogt vorgestellt und operirt wurde.

Die auffällige Geschwulstbildung in der Planta pedis bei dem dreijährigen Knaben, wie sie in vollem Umfange auf der angegebenen Abbildung (Tafel II) nach der photographischen Aufnahme erkennbar ist, erstreckte sich von dem Zehenballen etwas flacher beginnend mit zunehmender Hervorwölbung in der Mitte der Fusssohle bis nach der Ferse hin und liess unter der straffen Hautbedeckung die begrenzenden Contouren schwer erkennen.

Die Palpation schien ein deutliches Gefühl der Fluctuation nachzuweisen. Schon bei der klinischen Untersuchung konnte man von der oberen Begrenzung der Geschwulst einen deutlich zipfelförmigen Fortsatz nach dem inneren Fussrande hin sich erstrecken fühlen. Beim Druck und wiederholten Versuchen, eine Verschiebbarkeit der Geschwulst zu prüfen, trat bald dieser Fortsatz praller hervor, bald schien er wieder mehr oder weniger ganz zu verschwinden. Wir glaubten uns daher zunächst zu der Wahrscheinlichkeitsdiagnose berechtigt, es möge sich um ein massiges Hygrom der Plantarflexoren handeln.

Es war dies um so mehr der Fall, als der Vater des Kindes die bestimmte Angabe machte, es sei auf eine im ersten Lebensjahre gemachte Probepunction etwas Flüssigkeit entleert worden.

Die weiteren anamnestischen Angaben ertheilten uns wenig bestimmten Anhalt. Im Laufe des ersten

Lebensjahres war schon ein Unterschied in der Wölbung der Fusssohle bemerkt worden, die bei weiterer Zunahme die oben genannte Aufsuchung ärztlicher Hülfe veranlasst hatte. Ob aber schon eine Geschwulst gleich nach der Geburt vorgelegen hat, ob sich eine solche im kleineren Umfange bald nach derselben zu entwickeln begonnen habe, ist nicht bestimmt zu ermitteln, jedenfalls hat die Geschwulstbildung am Ende des ersten Lebensjahres schon in einer allseitig auffallenden Grösse bestanden.

Am 13. Juli cr. wurde eine Incision auf die Geschwulst gemacht in der Absicht, das vermeintliche Hygroma plantare durch eine Doppelincision mit nachfolgender Ausräumung und Drainage zur Heilung zu bringen nach der für die häufigen Palmarhygrome bewährten Volkmann'schen Methode. Dieser Einschnitt bewies aber unseren diagnostischen Irrthum; nach Spaltung der Haut, des Unterhaut-Bindegewebes und der Plantarfascie zeigt es sich, dass es sich nicht um eine Geschwulst mit flüssigem Inhalt handle, sondern um einen festen Tumor, der bei der weiteren Freilegung sich als ein reines abgekapseltes Lipom erwies. Es wurde nun sofort die vorsichtige Exstirpation desselben vorgenommen. Hierzu wurde die Längsincision über die ganze Planta pedis hinübergeführt, die Geschwulst von den Seiten her freigelegt und dann vorsichtig in der Tiefe der Fusssohle von den Plantarflexoren abgelöst. Der oben genannte zipfelförmige Fortsatz reichte bis in den Sulcus malleolaris internus

hinauf, konnte aber auch hier unschwer von Sehnen und Gefässscheide abgetrennt werden. In der Fusssohle mussten zwei spritzende Aeste der Plantaris unterbunden werden. Darauf wird die ganze die Fusssohle in ihrer vollen Länge und Breite einnehmende subfasciale Höhlenwunde mehrere Minuten lang mit Salicyllösung ausgespült, dann mit einem Chlorzinkwattebausch ausgetupft, ein Drain der ganzen Länge nach hindurchgelegt, die Wunde mit vier tiefgreifenden Seidensuturen geschlossen und der Fuss mittelst eines aus Sublimatgaze bestehenden Occlusivverbandes eingehüllt.

Das Lipom bietet nach der Exstirpation folgende Grössenverhältnisse:

Grösste Länge 8 Centimeter.
Grösste Breite $4^1/_2$ Centimeter.
Umfang 15 Centimeter.
Gewicht 72 Gramm.

Auf dem Durchschnitt erscheint dasselbe aus dicht an einander gelagerten Fettläppchen zusammengesetzt. Die ganze Geschwulst ist von einer festen fibrösen Kapsel umhüllt. An zwei Partieen setzen sich von derselben breitere Faserzüge durch die Geschwulst als Septa fort. Die mikroskopische Untersuchung zeigt den Befund eines gewöhnlichen Lipoms. Eine wesentliche Vermehrung bindegewebigen Stromas oder fibröser Faserzüge ergibt sich nur an der makroskopisch markirten Stelle.

Am 17. cr. stellte sich der Vater mit dem ope-

rirten Kinde in der Poliklinik zum Verbandwechsel ein. Der Wundheilungsprocess hat in den vier Tagen einen bedeutenden Fortschritt gemacht und man konnte das Drainrohr bis auf die Hälfte verkürzen.

Von Neuem verband man den Knaben am 21. cr., die Wunde sah rein aus und zu voller Zufriedenheit, da aber noch Spuren von Secret aus der Wunde herausgespült wurden, liess man ein ungefähr 3 ctm. langes Drainrohr drin.

Nach vier Tagen wurde Patient wieder vorgestellt und nach Abnahme des Verbandes zeigte sich, dass die gespaltene Fusssohle per primam intent. geheilt ist, einen rothen Narbenstreifen an Stelle der früher klaffenden Wunde darbietend. Das Kind wird als der ärztlichen Hülfe nicht mehr bedürftig, geheilt entlassen.

Bei der Seltenheit des Vorkommens von wirklich abgekapselten Lipomen der Fusssohle war unsere Annahme, dass es sich hier um ein Hygrom der Planta pedis handle, wohl erklärlich, mussten uns doch die entsprechenden Verhältnisse der Palma manus bei der Diagnose unterstützen. In der Hohlhand sind ja bekanntlich diese ausgedehntesten Palmarhygrome durchaus nicht selten. Die charakteristische Geschwulst des Hygroma proliferum palmare musste uns den Gedanken einer gleichen Erkrankung in der Fusssohle in unserem Falle nahe legen.

Wir finden ja in der Litteratur hierauf bezügliche Fälle bezeichnet, wo auch die Diagnose solcher

Carlpalhygrome schwankte. Prof. Vogt[1]) erwähnt für die Diagnose als wichtig: „Das selten fehlende knirschende Geräusch, von welchem jeder stärkere Druck, der die Geschwulst in wechselnder Richtung trifft, begleitet ist, wird nun durch die jedesmalige Verschiebung des Inhalts und das mit Reibung verbundene Durchschlüpfen der Körperchen von einer in die andere Abtheilung des mehrtheiligen „Zwerchsackes“ veranlasst. Es ist dies „Frémissement“ pathognomisch wegen seiner Constanz und Möglichkeit, die sonst beweisgültigen Symptome der charakteristischen Form und deutlichen Fluctuation auch bei anderen Erkrankungen dieser Gegend vorfinden zu können. Denn abgesehen von der granulösen und fungösen Carpalbursitis, die an Gestalt und Consistenz ganz analoge Erscheinungen bieten mag, können selbst subfasciale Lipome ein Carpalhygrom vortäuschen. Nach einer einschlägigen eclatanten Beobachtung hält Trélat (Gazette des Hôpitaux. No. 56. 1868.) die Differentialdiagnose daher ohne Probepunction für nicht möglich.“

Auch Volkmann[2]) erwähnt der Schwierigkeit, solche subfascialen Lipome von Hygromen zu unterscheiden im Anschluss an zwei Fälle von Lipomen der Palma manus: „Boinet (Lipôme sous-aponévrotique

---

[1]) Die chirurgischen Krankheiten der oberen Extremitäten. Stuttgart, 1881. S. 156.

[2]) Jahresbericht über die Leistungen und Fortschritte in der gesammten Medicin. Herausgegeben von Virchow und Hirsch. Bericht für das Jahr 1866. II. Bd. Berlin, 1867. S. 359, 360.

de la paume de la main. Gaz. des hôp. No. 68) beobachtete und exstirpirte ein subaponeurotisches viellappiges Lipom im Handteller, welches sich ganz wie ein Sehnenscheidenhygrom ausgenommen hatte. Der Fall betraf eine 53jährige Frau, die seit 7 oder 8 Jahren in der Palma manus, zwischen Daumen und Index, eine hühnereigrosse Geschwulst, eine kleinere auf dem Hypothenar und vier weitere, ebenfalls kleinere Geschwülste in der Gegend der Plicae metacarpophalangeae palmares sitzen hatte. Die Geschwülste schienen nicht bloss sehr deutlich zu fluctuiren, sondern sogar miteinander zu communiciren, da, wenn man auf eine derselben stark drückte, die anderen praller wurden. Die an der Wurzel des kleinen Fingers sitzende Geschwulst crepitirte ferner ganz deutlich, und die Diagnose eines Sehnenscheidenhygroms schien absolut sicher. Trotzdem war es ein Lipom. Nachdem durch Einschneiden der grössten Geschwulst die Diagnose sicher gestellt war, konnte Boinet: extraire la partie la plus volumineuse de ce lipôme, et tous les autres lobes qui en dépendaient, et qui s'étalaient dans la paume de la main, dans tous les points que j'ai indiqués. Volkmann hat vor wenigen Tagen in der Klinik ein eben solches, ganz wie ein Hygrom aussehendes, nicht blos fluctuirendes, sondern deutlich durchscheinendes Lipom der Flexorensehne eines Fingers exstirpirt."

Um so mehr war ein Verkennen des Lipoms der Fusssohle bei dem kleinen Knaben zu verzeihen. Selbst

ein genauerer Umblick in der Litteratur belehrt uns, dass hier das Vorkommen abgekapselter Fettgeschwülste noch bedeutend seltener sein muss gegenüber dem relativ doch schon seltenen Auftreten der Lipome in der Hohlhand. Luecke[1]) sagt geradezu betreffs des Fundortes der Lipome, dass sie in der Fusssohle nie vorkommen.

Einen völlig entsprechenden Fall haben wir in der uns zugängigen Casuistik nicht auffinden können. Weder Beispiele von abgekapselten Lipomen bei Kindern oder im späteren Lebensalter, noch angeborene Fettgeschwülste der Fusssohle konnten wir beschrieben finden.

Häufiger finden wir ja lipomatöse Wucherungen an der Fusssohle, welche sich mehr oder weniger als diffuse Geschwulstbildung in der Planta und den Zehen darstellen. Diese Geschwülste stellen dann aber mehr pathologische Zustände dar, welche mit der ausnahmslosen Mitbetheiligung der Haut richtiger unter die Bezeichnung der lipomatösen Hypertrophie oder in anderen Fällen der Elephantiasis zusammen zu fassen sind. Während wir auch hierüber in den Lehrbüchern keinerlei ausführliche Angaben finden und auch die casuistische Litteratur

---

[1]) Handbuch der allgemeinen und speciellen Chirurgie mit Einschluss der topographischen Anatomie, Operations- und Verbandslehre. Redigirt von v. Pitha und Billroth. IV. Bd., II. Abtheilung, Stuttgart, 1868. S. 147.

keineswegs ergiebig ist, gibt Busch[1]) eine ausführlichere Darstellung mit einer äusserst charakteristischen Abbildung solcher Elephantiasis lipomatodes in der Fusssohle und den Zehen, so dass ich es bei dem Fehlen völlig dem unseren analoger Fälle mir nicht versagen will, diese Beschreibung hier einzuschalten: „Ausser den Neoplasmen, welche an den Knochen und den Weichtheilen des Fusses ebenso wie in anderen Körpergegenden vorkommen, ausser den voluminösen Neubildungen, welche die Elephantiasis veranlasst, ist eine besondere Geschwulstform zu erwähnen, welche angeboren vorkommt und welche auf einer Hypertrophie fast aller den befallenen Theil zusammensetzenden Gewebe beruht.

Im Ganzen ist die Litteratur nicht sehr reich an Beschreibungen dieses Zustandes und in der Bezeichnung herrscht eine grosse Willkür, indem man bald von einer angeborenen Elephantiasis, bald von angeborenen Lipomen, bald von angeborener Hypertrophie spricht. Meiner Ansicht nach giebt der letztere Name die beste Bezeichnung. Am auffallendsten freilich ist die hypertrophische Entwickelung im subcutanen Fettgewebe, sowohl in der Sohle als auf dem Rücken des Fusses, wo sie grosse rundliche Höcker bildet. Die Haut selbst ist gewöhnlich verdünnt und mit dem unterliegenden Fette innig verwachsen, die Nägel sind

[1]) Lehrbuch der topographischen Chirurgie. II. Bd. III. Abtheilung (Topographische Chirurgie der Extremitäten) Berlin. 1864. S. 381, 382, 383.

ausserordentlich breit und massenhaft, oft zerklüftet und zerrissen. In manchen Fällen ist die lipomatöse Bildung noch viel bedeutender als in dem dargestellten Falle, indem die Lipome so wachsen können, dass die Zehenphalangen in die stärkste Dorsalflexion gezwungen werden und zwischen den einzelnen Geschwülsten tiefe Hautfurchen entstehen, in denen die Haut verschwären kann. Dass aber die Entwickelung des Fettgewebes nicht allein die monströse Bildung veranlasst, geht aus dem abgebildeten Skelette desselben Fusses hervor, in welchem die Länge der Metatarsen und Phalangen derjenigen Knochen, in deren Umgebung die Hypertrophie der Weichtheile hauptsächlich vorhanden ist, diejenigen der Knochen des Hallux und der kleinen Zehe bedeutend übertrifft. Wenn die Geschwulst kolossaler ist, als in dem abgebildeten Falle, so bewahren die Skelettknochen meistens nicht die annähernd normale Form, sondern zeigen ausser der abnormen Grösse noch mannichfache Abweichungen in der Gestalt, indem sie knorriger und unregelmässiger werden. Besonders an den Gelenkenden sieht man dann ähnliche Veränderungen durch knöcherne Auflagerungen, wie wir sie bei dem Malum senile kennen. Die Bänder zwischen den einzelnen Knochen sind meistens von kolossaler Stärke, ebenso sind die Sehnen des erkrankten Theiles breiter und dicker als im normalen Zustande. In den Arterien und Nerven habe ich bisher keine auffallenden Veränderungen gefunden, dagegen sind die Venen meistens

ausserordentlich entwickelt; sie sind sowohl in der Länge wie in der Breite vergrössert und winden sich wie varicoese Venen, zeigen aber zum Unterschiede von diesen nicht eine auffallende Vergrösserung ihres Lumens, sondern nur eine Verdickung ihrer Wände. Zu erwähnen ist noch, dass in einigen Fällen zwei Zehen mit einander verschmelzen, gewöhnlich aber dann nur vermittelst der Weichtheile, während die Knochen getrennt bleiben. Diese allgemeine Hypertrophie ist angeboren, sie bewahrt aber später nicht dasselbe Verhältniss zum übrigen Körper, wie gleich nach der Geburt, sondern es wird beobachtet, dass der hypertrophische Fuss relativ viel stärker wächst, als die übrigen Theile. Je nach der ursprünglichen Grösse und der Stärke dieses Wachsthums können daher mehr oder weniger starke Verunstaltungen, ja selbst Beschwerden bei dem Gange entstehen. Allein das Gewicht des Fusses kann die Locomotion behindern, wie ich es in einem Falle gesehen habe, in welchem der nach der Pirogoff'schen Methode amputirte Fuss über sieben Pfund wog. Entstehen ausserdem Verschwärungen der Haut zwischen den grossen Fettballen, so empfinden die Kranken heftige Schmerzen und der Geruch der in den tiefen Furchen verwesenden Flüssigkeit ist äusserst ekelerregend. Gegen dieses Uebel ist das einzige Heilmittel die Exstirpation der hypertrophischen Theile. Zuweilen ist es möglich, mit der Abtragung einzelner Zehen und Metatarsaltheile einen ziemlich wohlgeformten Stumpf zu erreichen, in ande-

ren Fällen hingegen erstreckt sich die Erkrankung der Weichtheile und Knochen soweit, dass der ganze Fuss fortfallen muss".

Solche wenn auch nicht so ausgeprägte, doch ähnliche Fälle finden wir auch schon in der älteren Litteratur verzeichnet.

Ph. Friedr. von Walther[1]) erwähnt im Anschluss an seinen Fall von multiplen angeborenen Lipomen die ihm aus der Litteratur bekannten Fälle von angeborenen Fettgeschwülsten, bei denen es sich aber überall eben um „Fetthautgeschwülste" handelt. Er selbst nennt dieselben S. 4 Naevus maternus lipomatodes und führt S. 14 an: „Von gewöhnlichen fettartigen Fleischgeschwülsten sind sie aber dadurch unterschieden, dass sie angeboren, in keiner eigenen Kapsel eingeschlossen, und mit der oberliegenden gleichfalls entarteten Haut verwachsen sind. Denn in gewöhnlichen Fetthautgeschwülsten, dergleichen ich viele, besonders in der Schultergegend, am Rücken und an den Extremitäten ausgerottet habe, sind die Fettmassen immer in einer eignen, wenngleich sehr dünnen und einblätterigen Kapsel enthalten, und sie lassen sich freibeweglich unter der Haut hin und her schieben. In der von mir amputirten grossen Geschwulst aber lässt sich eine solche membranoese Hülle auf keine Weise unterscheiden".

Auch die von ihm weiter angeführten Fälle stellen

[1]) Ueber die angeborenen Fettgeschwülste. Mit 2 Abbildungen ausgerotteter monstroeser Lipome. Landshut, 1814.

lediglich solche angeborenen Hypertrophieen mit Geschwulstbildungen dar. Wir wissen, dass diese, zumal an der Hand nicht selten sind und hier häufig genug neben diffuser Hypertrophie eine wirkliche Fettgeschwulstbildung hervortritt. Vogt a. a. O. S. 4. Cap. II. „Angeborene Missbildung und Formfehler" erwähnt: „Solche Hypertrophieen und Geschwulstbildungen, wegen der oft vorwiegenden Betheiligung des subcutanen Fettgewebes, besonders an der Volarseite der Finger am entsprechendsten als Megalodactylia lipomatosa hervorzuheben, finden wir auch repräsentirt durch die Form der angeborenen Elephantiasis, die Virchow als „weiche E." beschreibt. Findet die anomale Gewebsbildung im Foetus in der späteren Periode statt, in welcher schon Fett im Bindegewebe abgelagert ist, so tritt die lipomatoese Geschwulstbildung in den Vordergrund, beginnt aber der krankhafte Vorgang zu einer Zeit, wo noch Schleimgewebe unter der Haut liegt, so wird auch später durch ein lockeres, zuweilen gallertartiges Gewebe die Anschwellung gebildet."

Solche diffuse lipomatoese Geschwulstbildung treffen wir also auch bei Kindern in der Fusssohle, allein grosse völlig abgekapselte wahre Lipome sind doch ausserordentlich selten.

Werfen wir nun einen Rückblick auf die beiden Fälle von Lipombildungen, welche wir bei den kleinen Knaben an der Mamma und Planta pedis beobachtet haben, so ergeben unsere obigen Erörterungen den Beleg, dass,

mögen wir dieselben nun als angeborene Lipome auffassen, oder den Beginn ihrer Entwickelung in das erste Lebensjahr verlegen, jedenfalls ihr Auftreten in dieser Zeit ein durchaus seltenes ist und daher sowohl dieses Verhältnisses als der Oertlichkeit des Vorkommens wegen eine Besprechung der Fälle von unserer Seite gewiss gerechtfertigt.

Zum Schluss sei es mir noch gestattet, die angenehme Pflicht zu erfüllen, Herrn Prof. Dr. Vogt, der die Güte hatte, mich bei der Anfertigung dieser Arbeit aufs Freundlichste zu unterstützen, meinen innigsten Dank auszusprechen.

Lebenslauf.

Stanislaw Belakowicz, geb. am 1. August 1856 in Bobowo, Kr. Pr. Stargard, Prov. Westpreussen, kath. Confession, Sohn des früheren Gutsbesitzers Stanislaw Belakowicz und Pauline, geb. Koenig. genoss den ersten Unterricht im elterlichen Hause. Hierauf besuchte er das Kgl. Gymnasium zu Gnesen, welches er Ostern 1870 verliess, um sich nach dem Kgl. Gymnasium zu Kulm zu begeben. Ostern 1876 bestand er dort das Abiturienten-Examen, worauf er sich 7 Monate hindurch der Landwirthschaft widmete. Herbst desselben Jahres bezog er die Kgl. Universität zu Greifswald, um Medicin zu studiren und wurde daselbst unter dem Rectorate des Herrn Prof. Dr. Mosler immatriculirt und von dem derzeitigen Decan, Herrn Prof. Dr. Landois, in das Album der medicinischen Facultät eingetragen. Das Tentamen physicum machte er im Wintersemester 1879 und im Sommer 1880 genügte er in Berlin als einjährig-freiwilliger Grenadier beim 3. Garde-Regiment z. F. seiner Militärpflicht. Herbst 1880 kehrte er nach Greifswald zurück, um seine Studien fortzusetzen. Am 8. August 1881 bestand er das Examen rigorosum und am 9. Dezember 1882 erhielt er die Approbation als Arzt. Vom 1. Januar 1883 bis zum 1. Juli 1883 diente er als einjährig-freiwilliger Arzt beim Pommerschen Jäger-Bataillon No. 2.

Während seiner Studienzeit hat er die Vorlesungen folgender Herren Professoren und Docenten besucht, resp. in deren Kliniken practicirt:

Prof. Dr. Arndt: Allgemeine Anthropologie; Encyclopaedie und Methodologie der Medicin; psychiatrische Klinik.

Dr. Beumer: Oeffentliche Gesundheitspflege und Medicinalpolizei.

Geh. Rath Prof. Dr. Budge: Myologie und Splanchnologie: An-

giologie und Neurologie: Anatomie der Sinnesorgane; Präparirübungen.

Dr. A. Budge. Osteologie und Syndesmologie; mikroskopische Anatomie; mikroskopischer Cursus.

Prof. Dr. Eichstedt: Ueber Hautkrankheiten, über Syphilis, geburtshülfliche Uebungen am Phantom.

Prof. Dr. Eulenburg: Specielle und allgemeine Arzneimittellehre; Arzneiverordnungslehre.

Prof. Dr. von Feilitzsch: Experimental-Physik; Wärmelehre; physikalische Geographie.

Prof. Dr. Gerstaecker: Vergleichende Morphologie des Thierreichs; Naturgeschichte der menschlichen Parasiten.

Prof. Dr. Grohé: Allgemeine Pathologie und Therapie und pathologische Anatomie; specielle pathologische Anatomie; über Geschwülste; über Krankheiten der Sexualorgane; praktischer Cursus der pathologischen Anatomie.

Prof. Dr. Haeckermann: Gerichtliche Medicin

Prof. Dr. Hueter: Allgemeine Chirurgie; über Operationen an Knochen und Gelenken; chirurgische Operationslehre; chirurgische Diagnostik; über Operationen am Kopfe; chirurgische Klinik und Poliklinik.

Prof. Dr. Landois: Experimental-Physiologie; Entwickelungsgeschichte und Zeugungslehre; praktischer Cursus der Physiologie.

Prof. Dr. Limpricht: Chemie.

Prof. Dr. Mosler: Ueber Nierenkrankheiten; specielle Pathologie und Therapie; über Milzkrankheiten; physikalische Diagnostik; Kehlkopfkrankheiten; medicinische Klinik und Poliklinik.

Prof. Dr. Münter: Allgemeine Botanik; botanische Excursionen.

Geh. Rath Prof. Dr. Pernice: Theorie der Geburtshülfe; über geburtshülfliche Operationen; Frauenkrankheiten; gynaekologische Klinik nnd Poliklinik.

Prof. Dr. Schirmer: Augenheilkunde; ophthalmoskopische Uebungen; Augenoperationscursus; Augenklinik.

Prof. Dr. Schüller: Chirurgische Anatomie mit Demonstrationen an Lebenden und Todten; chirurgischer Operationscursus; Verband- und Instrumentenlehre.

Prof. Dr. Schuppe: Ueber den Materialismus und den Begriff der Seele.

Prof. Dr. Sommer: Vergleichende Anatomie; Lage der Eingeweide im menschlichen Körper.

Prof. Dr. Vogt: Chirurgischer Operationscursus; specielle Chirurgie; über ausgewählte Capitel der Orthopaedie.

Allen diesen hochverehrten Herren, welche zu seiner Ausbildung beigetragen, spricht Verfasser bei dieser Gelegenheit seinen aufrichtigsten Dank aus.

Thesen.

I.

Die locale Behandlung der Cystitis ist allen anderen Methoden vorzuziehen.

II.

Bei schon bestehender sympathischer Entzündung ist die Enucleation des primär erkrankten Auges zu unterlassen.

III.

Die Tamponade der Wunde ist bei Resectio coxae als die zweckmässigste Nachbehandlung zu empfehlen.

Taf. I.

Lith. Anstalt v. Julius Abel, Greifsw.

Taf. II.

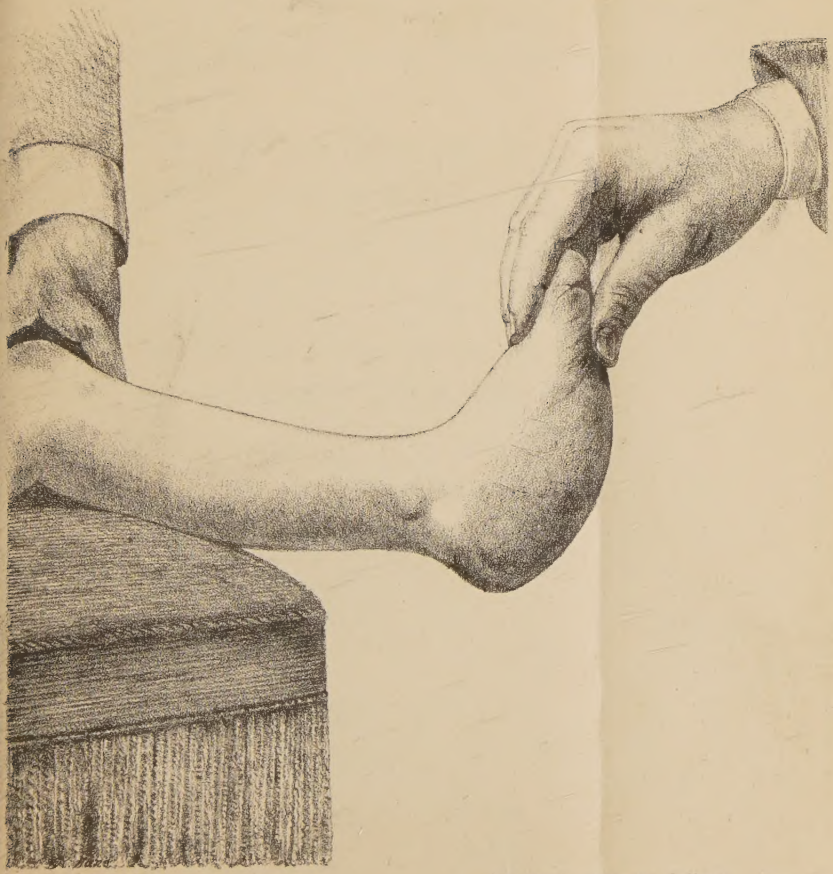

Lith. Anstalt v. Julius Abel, Greifswald.